

Case Report

## Comprehensive Treatment for Eight Years Old Child with Rampant Caries

Perawatan Komprehensif Rampan Karies pada Anak Usia Delapan Tahun

**Triana Nindya\***, **Jeffrey\*\***

\*Faculty of Medicine Jenderal Achmad Yani University

\*\*Pediatric Dentistry Departement Faculty of Medicine Jenderal Achmad Yani University

Jl. Terusan Jend. Sudirman, Kota Cimahi, Jawa Barat 40531 Indonesia

Email: jeffrey\_dent2000@yahoo.com

---

Received: August 26,2019

Accepted: February 25,2020

### Abstract

*The prevalence of dental caries in Indonesia primary school is 60-80%. Dental caries is a continuous dynamic process involving repeating periods of demineralization by organic acids of microbial origin and subsequent remineralization by salivary components, but in which the overall environment is imbalanced towards demineralization. Rampant caries is a sign of gross dietary inadequacy, complete absence of oral hygiene practice or systemic illness. Rampant caries is suddenly appearing, widespread, rapidly burrowing type of caries, resulting in early involvement of the pulp and affecting those teeth usually regarded as immune to ordinary decay. This case report presents a case of rampant caries in an 8-year-old boy and the treatment. The cooperative behavior of patients and parents is needed for optimal results.*

**Keywords:** Rampant caries; caries in children; caries

### Abstrak

Prevalensi karies gigi di sekolah dasar Indonesia 60-80%. Karies gigi adalah proses dinamis yang berkelanjutan yang melibatkan terjadinya demineralisasi berulang oleh asam organik yang berasal dari mikroba dan remineralisasi oleh komponen saliva, tetapi lingkungan keseluruhan tidak seimbang untuk terjadinya demineralisasi. Rampan karies merupakan tanda dari diet yang buruk, tidak menjaga kebersihan orangga mulut atau penyakit sistemik. Rampan karies secara tiba-tiba muncul, tersebar luas, jenis karies yang tumbuh dengan cepat, yang mengakibatkan keterlibatan awal pulpa dan mempengaruhi geligi yang biasanya dianggap kebal terhadap kerusakan. Kehadiran rampan karies merupakan indikasi perlunya evaluasi pasien secara komprehensif. Pada laporan kasus ini disajikan kasus rampan karies pada anak laki-laki usia 8 tahun dan penanganannya. Perilaku kooperatif pasien dan orangtua diperlukan untuk hasil yang optimal.

**Kata Kunci:** Rampan karies; karies anak; karies gigi

### Pendahuluan

Karies merupakan penyakit pada gigi yang banyak dijumpai di Indonesia dengan prevalensi karies pada anak sekolah dasar hampir 60-80%. Karies merupakan proses patologi

## Case Report

berupa kerusakan pada jaringan keras gigi dimulai dari email, dentin, dan sementum yang disebabkan oleh aktivitas demineralisasi yang tidak diimbangi oleh remineralisasi sehingga diikuti oleh kerusakan bahan organik. Karies dapat mengenai gigi sulung dan gigi tetap, namun proses kerusakan gigi sulung lebih cepat dan lebih parah dibandingkan gigi tetap. Faktor penyebab adalah perbedaan struktur email gigi sulung yang kurang padat dan lebih tipis dibandingkan gigi tetap. Karies yang sering dijumpai pada anak-anak ialah rampan karies.<sup>1-3</sup>

Rampan karies bercirikan pola terjadinya yang sangat cepat bila dibandingkan karies gigi umumnya, dan penyebarannya mengenai keseluruhan gigi. Rampan karies merupakan penyakit multifaktorial karena mencakup beberapa faktor yang mempengaruhi terjadinya karies. Rampan karies ini terjadi karena ketidakseimbangan mineralisasi dalam waktu lama di dalam rongga mulut yang diakibatkan oleh konsumsi makanan tinggi karbohidrat yaitu makanan dan minuman kariogenik tinggi kandungan sukrosa.<sup>2-4</sup> Faktor luar yang merupakan predisposisi dan pendukung terjadinya karies pada anak-anak antara lain anak masih tergantung pada orang dewasa dalam hal kesehatan mulut. Belum adanya kesadaran anak dalam menjaga kebersihan mulut dan kurangnya pengetahuan anak serta orangtua tentang makanan/minuman yang kariogenik merupakan faktor risiko timbulnya karies.<sup>4,5</sup>

Penatalaksanaan rampan karies pada anak tergantung pada faktor etiologi, sikap, dan motivasi orang tua dan anak dalam mendapatkan perawatan gigi, usia, serta tingkat kerja sama anak. Perawatan awal berupa tindakan pencegahan berkembangnya karies rampan harus dilakukan sebelum dimulai perawatan yang menyeluruh karena hal ini sangat menentukan keberhasilan perawatan secara keseluruhan.<sup>3,5-7</sup>

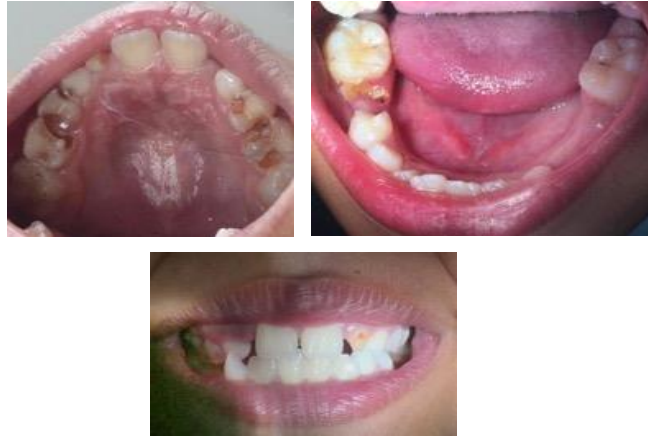### Laporan Kasus

Anak laki-laki usia 8 tahun datang bersama ibunya mengeluhkan terdapat sisa akar di gigi belakang kiri bawah sejak kurang lebih satu tahun yang lalu. Gigi tersebut terasa goyang apabila digerakkan dengan lidah. Ibu pasien juga mengeluhkan bahwa anaknya memiliki banyak gigi berlubang terutama di gigi belakang atas. Gigi geraham bawah pasien juga sudah lama dicabut karena berlubang besar. Ibu pasien menginginkan gigi anaknya dirawat. Pasien baru pertama kali datang ke dokter gigi.

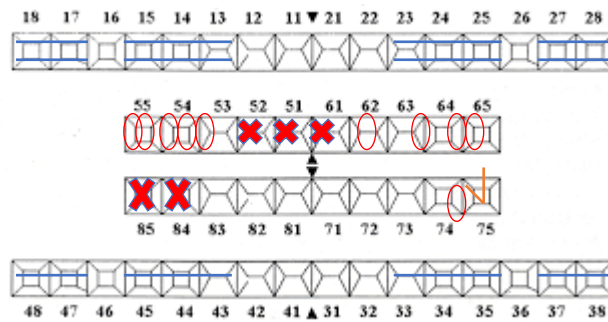
Pada kunjungan pertama pasien dilakukan pemeriksaan subjektif dan objektif dan dari pemeriksaan objektif diketahui pasien dalam tahap geligi campuran awal dengan *crossbite* gigi 53-83, gigi 84 dan 85 mengalami *premature loss*, memiliki risiko tinggi karies didapatkan

Case Report

indeks plak pasien sebelum sikat gigi 46,25% dan setelah sikat gigi 32,5%. Hasil pemeriksaan intra oral terlihat pada gambar 1 dan tabel 1.



Gambar 1 Gambaran Intra Oral Pasien



Gambar 2 Odontogram Hasil Pemeriksaan Intra Oral

Pada pasien dilakukan pemeriksaan radiografi berupa foto panoramik (gambar 3). Hasil pemeriksaan radiografi, terlihat gambaran radiolusen email hingga kamar pulpa pada proksimal mesial-distal gigi 55, 54, 64, 65. Gambaran radiolusen email hingga dentin pada proksimal gigi 53, 62, 63, dan 74. Terdapat pula gambaran mahkota menghilang hingga servikal menyerupai sisa akar gigi 75.

Diagnosis keseluruhan geligi pasien adalah rampan karies dan perawatan dilakukan secara komprehensif pada pasien.

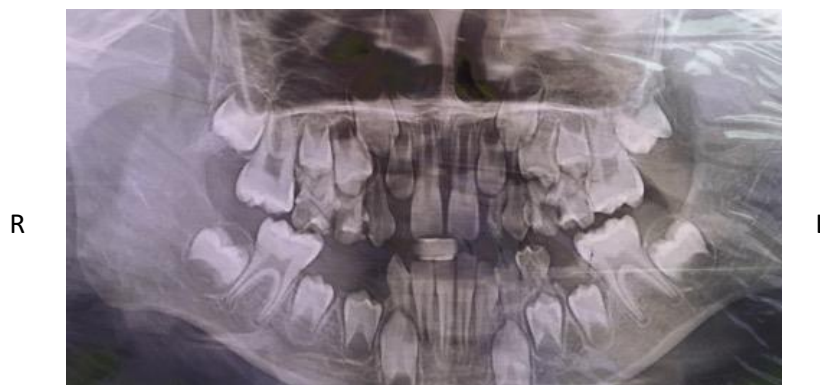Case Report

Tabel 1 Hasil Pemeriksaan Intraoral

Gigi	Hasil pemeriksaan	Diagnosis	Rencana perawatan
16	DBN	DBN	Pit & fissure sealant
55	karies profunda proksimal V (+) T(-) P(-) M(-)	Pulpitis irreversible	pulpektomi + <i>Stainless steel crown</i> (SSC)
54	karies profunda proksimal V (-) T(-) P(-) M(-)	Nekrosis	pulpektomi + SSC
53	karies media proksimal V (+) T(-) P(-) M(-)	pulpitis reversible	Restorasi kelas III kompommer/GIC
62	karies media labial & proksimal V (+) T(-) P(-) M(-)	pulpitis reversible	Restorasi kelas IV kompommer
63	karies media proksimal V (+) T(-) P(-) M(-)	pulpitis reversible	Restorasi kelas III kompommer/ GIC
64	karies media proksimal V (-) T(-) P(-) M(-)	Nekrosis	pulpektomi + SSC
65	karies media proksimal V (+) T(-) P(-) M(-)	Pulpitis irreversible	Restorasi kelas II kompommer
26	Karies superfisialis oklusal V (+) T(-) P(-) M(-)	DBN	observasi
36	Karies superfisialis oklusal V (+) T(-) P(-) M(-)	DBN	observasi
75	Radiks V (-) T(-) P(-) M(-)	root retained	ekstraksi
84	missing teeth	premature loss	Space management
85	missing teeth	premature loss	Space management
46	karies media oklusal V (+) T(-) P(-) M(-)	pulpitis reversible	Restorasi kelas I kompommer

\*keterangan:

DBN: dalam batas normal; V: vitalitas; T: tekan; P: perkusi; M: mobility



Gambar 3 Gambar Panoramik Pasien

Tatalaksana Kasus

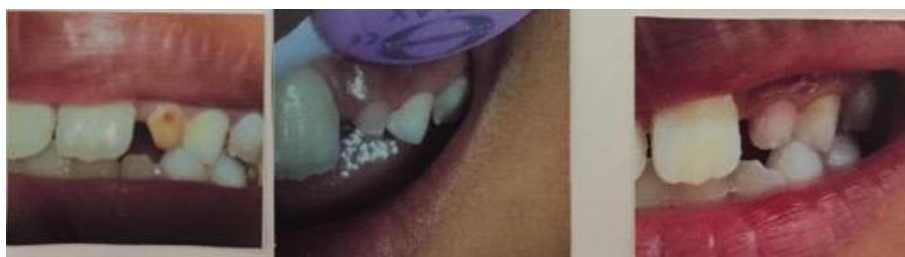
Kunjungan 1 (26 Januari 2018)

Pada pasien dilakukan pemeriksaan dilanjutkan dengan pemberian *oral hygiene instruction* pada anak dan ibu pasien. Pasien diinstruksikan untuk menyikat gigi dua kali sehari yaitu pagi setelah sarapan dan malam sebelum tidur.

## Case Report

### Kunjungan 2 (09 Februari 2018)

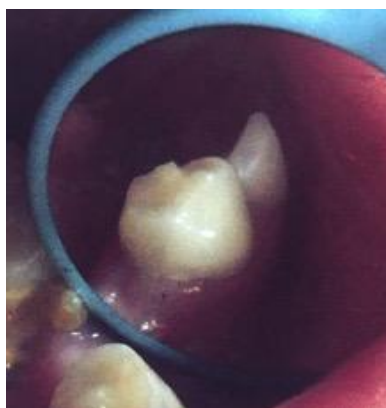
Perawatan pertama yang dilakukan adalah restorasi pada gigi 62 dengan menggunakan bahan restorasi kompomer (gambar 4). Preparasi dilakukan dengan menggunakan bur bundar untuk membuka akses karies dan dilanjutkan dengan menggunakan bur *fissure* hingga seluruh jaringan karies hilang. Kavitas dibersihkan dengan menggunakan *chlorhexidine* (CHx) 0,2%. Isolasi dilakukan dengan menggunakan *cotton roll* pada sisi labial dan dibantu dengan *suction* yang adekuat agar kavitas tidak terkontaminasi dengan saliva. Setelah itu etsa diaplikasikan 15-20 detik kemudian dibilas dengan air mengalir dan kavitas dikeringkan. Bonding diaplikasikan selama 10 detik diberikan angin ringan dan disinari dengan menggunakan LED 10 detik. Setelah itu kompomer diaplikasikan dan bentuk sesuai dengan anatomi gigi; dan disinari selama 20 detik. Pemolesan dilakukan dengan menggunakan bur poles. Pasien diminta untuk datang kembali untuk kontrol 1 minggu.



**Gambar 4 Sebelum Perawatan dan Setelah Perawatan Restorasi Kelas 2 Kompomer**

### Kunjungan 3 (20 Februari 2018)

Kontrol dilakukan pada gigi 62 dan tidak terdapat keluhan. Vitalitas (+), tes perkusi (-), tes tekan (-), dan tes palpasi (-). Selanjutnya dilakukan dengan restorasi kelas II kompomer pada gigi 74.

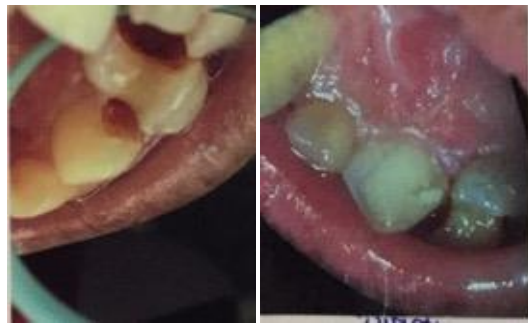

**Gambar 5 Setelah Restorasi Kelas II Kompomer Gigi 74**

Case Report

**Kunjungan 4 (09 Maret 2018)**

Tidak terdapat keluhan pada restorasi gigi 74. Vitalitas (+), tes perkusi (-), tes tekan (-), dan tes palpasi (-). Kemudian dilanjutkan dengan restorasi kelas III GIC pada gigi 63 (Gambar 5). Setelah dibuat akses pada karies, kemudian seluruh jaringan karies dihilangkan. Kavitas dibersihkan dengan CHx 0,2%. Setelah dentin *conditioner* diaplikasikan pada kavitas dan GIC diaplikasikan kemudian yang dibentuk sesuai anatomi gigi. Setelah *setting* dilakukan pengaplikasian *cocoa butter* pada restorasi.



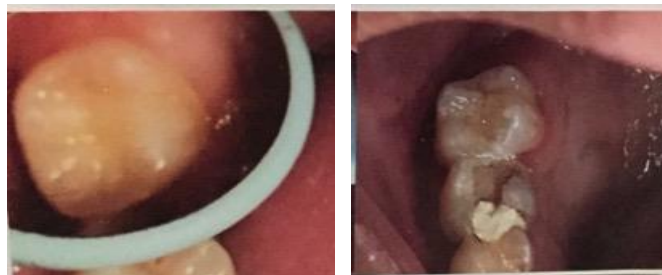
**Gambar 6 Restorasi Kelas III GIC Gigi 63**

**Kunjungan 5 (23 Maret 2018)**

Pada kunjungan 5 dilakukan kontrol restorasi gigi 63. Vitalitas (+), tes perkusi (-), tes tekan (-), dan tes palpasi (-). Kemudian dilanjutkan dengan restorasi kelas III kompomere gigi 53.

**Kunjungan 6 (03/04/2018)**

Restorasi gigi 63 dilakukan kontrol. Vitalitas (+), tes perkusi (-), tes tekan (-), dan tes palpasi (-). Kemudian dilanjutkan *pit & fissure sealant* gigi 16. *brush* gigi dengan menggunakan *rubber cup* hingga tidak terdapat debris. Setelah itu pengaplikasian etsa dan bonding. Selanjutnya kompomere *flowable* diaplikasikan. Dipastikan tidak terdapat *step* pada gigi dan cek artikulasi.



**Gambar 7 Sebelum dan Setelah Dilakukan Pit & Fissure Sealant**

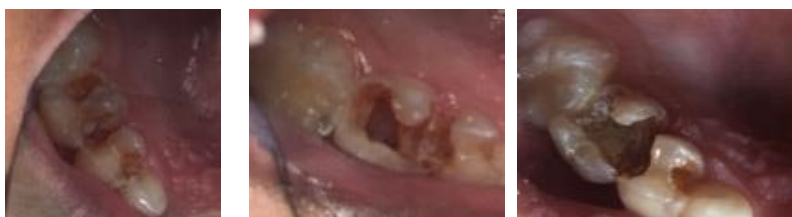## Case Report

### Kunjungan 7 (19 April 2018)

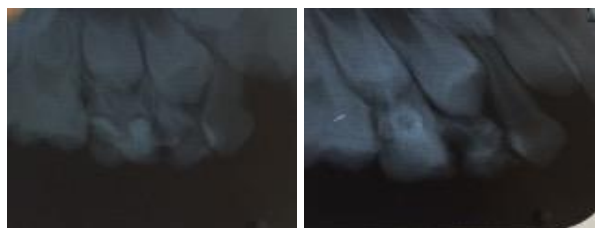
Tidak terdapat keluhan pada gigi 16. Dari hasil pemeriksaan tidak didapatkan step pada *pit* dan *fissure sealant*. Kemudian dilanjutkan dengan pulpektomi pada gigi 55. Pasien dilakukan anestesi infiltrasi bukal dan palatal untuk kenyamanan pasien. Setelah itu daerah kerja diisolasi dan kavum dibuka dengan menggunakan bur bundar hingga didapatkan orifis. Setelah itu pulpa diekstirpasi dengan menggunakan *barberbroch* pada seluruh saluran akar, perdarahan dihentikan, dan dirigasi menggunakan NaOCl 2,5%. Setelah itu ditentukan *working length* dengan menggunakan file #10 dan *apex locator*. Didapatkan *working length* bagian mesiobukal 10mm dan; distobukal dan palatal 11 mm. Setelah itu saluran akar dipreparasi menggunakan file hingga file #30. Setiap pergantian file dilakukan irigasi dan saluran akar dikeringkan dengan menggunakan *paperpoint*. Kemudian dilakukan medikasi intrakanal dengan menggunakan kalsium hidroksida (Ca(OH)<sub>2</sub>) selama 10-14 hari dan ditutup dengan menggunakan tambalan sementara.

### Kunjungan 8 (27 April 2018)

Tambalan sementara dibersihkan dari kavitas, setelah itu dilakukan irigasi pada saluran akar hingga seluruh bahan medikamen bersih dan kering di saluran akar. Kemudian saluran akar diobturasi dengan menggunakan ZOE dan diaplikasikan dengan menggunakan lentullo dengan gerakan *reverse*. Kemudian pasien diminta untuk difoto periapikal dengan tujuan evaluasi *pasca* obturasi. Dari hasil radiografi didapatkan bahwa obturasi saluran akar tidak hermetis (Gambar 8), selanjutnya dilakukan observasi.



Gambar 8 Pulpektomi pada Gigi 55



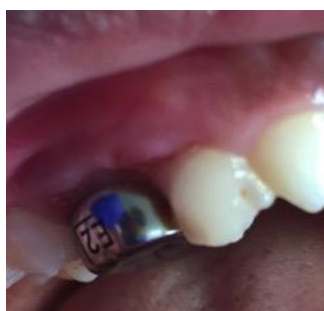Gambar 9 Sebelum dan Setelah Pengisian Saluran Akar

## Case Report

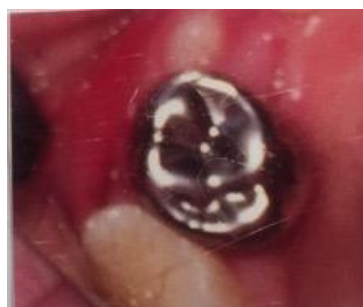Observasi dilakukan 2 kali, yaitu pada seminggu setelah pengisian saluran akar dan minggu selanjutnya.

### Kunjungan 9 (14 Mei 18)

Pasien kontrol dan tidak didapatkan keluhan. Vitalitas (-), tekan (-), perkusi (-), palpasi (-), dan mobility (-). *Follow up* pasca pulpektomi pada pasien adalah SSC pada gigi 55 (Gambar 9). Untuk preparasi digunakan bur *fissure* dan bagian mesial dan distal dikurangi hingga subgingiva. Selanjutnya dicoba *Try in* SSC yang sesuai dengan ukuran gigi 55 pasien. Dipastikan SSC beradaptasi dengan baik pada gigi pasien dan oklusi pasien. Setelah itu diinsersi dengan GIC *luting*. Kelebihan bahan *luting* dibuang menggunakan sonde dan pasien diminta untuk kontrol 1 minggu kemudian.



Gambar 10 *Follow Up* SSC Gigi 55



Gambar 11 *Follow Up* Pasca *Pulp Capping* Gigi 65

### Kunjungan 10 (18 Mei 2018)

Pada kunjungan 10 pasien dilakukan *pulp capping* pada gigi 65. Setelah seluruh jaringan karies dibuang terlihat tampak adanya bayangan kemerahan pada dasar kavitas sehingga diperlukan *pulp capping* dengan bahan  $(CaOH)_2$ . Kalsium hidroksida diaplikasikan selapis tipis pada dasar kavitas dan ditutup dengan GIC.

### Kunjungan 11 (28 Mei 2018)

Dilakukan kontrol SSC pada gigi 55 dan kontrol *pulp capping* gigi 65. Tidak terdapat keluhan pada keduanya. Setelah itu *follow up* pasca *pulp capping* dengan menggunakan SSC (Gambar 10).

### Kunjungan 12 (21 Juni 2018)

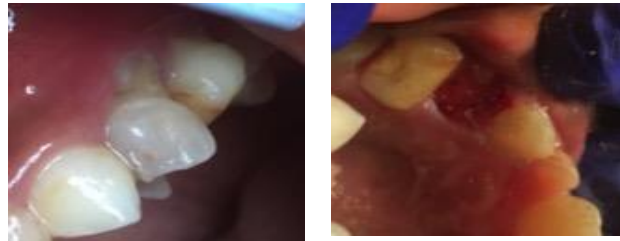Kontrol SSC pada gigi 65. Setelah itu dilakukan ekstraksi gigi 75 dengan anestesi infiltrasi bagian bukal dan lingual.



## Case Report

### Kunjungan 13 (16 Juli 2018)

Kontrol pasca ekstraksi gigi 75. Tidak terdapat keluhan pada daerah yang telah dilakukan ekstraksi. Soket sudah tertutup dengan baik. Setelah itu dilakukan ekstraksi gigi 64 dengan anestesi infiltrasi bukal dan palatal (Gambar 11).



Gambar 12 Sebelum dan Sesudah Ekstraksi Gigi 64

### Kunjungan 14 (28 Agustus 2018)

Dilakukan kontrol ekstraksi gigi 64. Tidak didapatkan keluhan pada daerah yang telah dilakukan ekstraksi. Soket sudah tertutup dengan baik. Setelah itu dilakukan ekstraksi infiltrasi gigi 54.

### Kunjungan 15 (18 Desember 2018)

Kontrol ekstraksi gigi 54 dan dilakukan ekstraksi infiltrasi labial dan gigi 83.

### Kunjungan 16 (28 Desember 2018)

Dilakukan kontrol ekstraksi gigi 83 dan dilakukan ekstraksi blok Fisher gigi 74. Dilakukan tindakan aseptik terlebih dahulu pada daerah trigonum retromolar. Jari telunjuk diletakkan di belakang gigi terakhir mandibula, geser kelateral untuk meraba linea *oblique* eksterna. Kemudian telunjuk digeser ke arah median untuk mencari linea *oblique* interna, ujung lengkung kuku berada di linea *oblique* interna dan permukaan samping jari berada di bidang oklusal gigi rahang bawah. Posisi I: jarum diinsersikan di pertengahan lengkung kuku, dari sisi rahang yang tidak dianestesi, yaitu regio 84. Posisi II: spuit digeser kesisi yang akan dianestesi, sejajar dengan bidang oklusal dan jarum diinsersikan sedalam 5 mm, lakukan aspirasi bila negatif anestetikum dikeluarkan sebanyak 0,5 mL untuk menganestesi N. Lingualis. Posisi III: spuit digeser ke arah posisi I tapi tidak penuh lalu jarum diinsersikan sambil menyelusuri tulang sedalam kira-kira 10-15 mm. Dilakukan aspirasi dan bila negatif anestetikum diinjeksikan sebanyak 1 mL untuk menganestesi N. alveolaris inferior. Setelah teranestesi, ekstraksi pada gigi 74 dapat dilakukan.

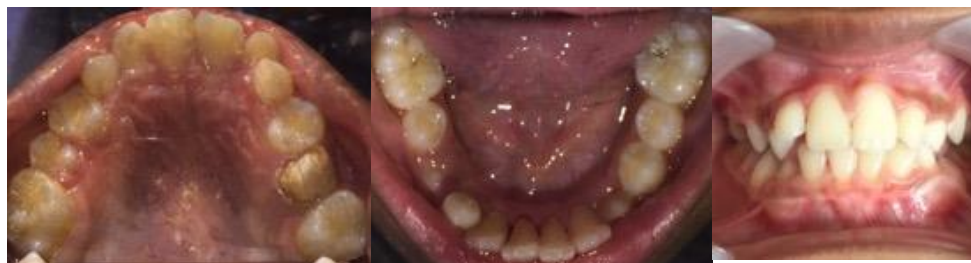### Kunjungan 17 (04 Januari 2019)

Kontrol ekstraksi gigi 74.

## Case Report

### Kunjungan 18 (04 Agustus 2019)

Kontrol setelah 6 bulan perawatan (Gambar 11).



**Gambar 13 Gambar Intra Oral Setelah 6 Bulan Perawatan**

### Diskusi

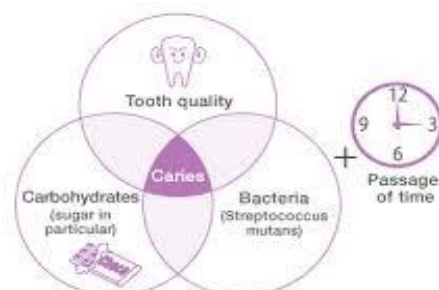
Karies merupakan proses patologik berupa kerusakan pada jaringan keras gigi dimulai dari email, dentin, dan sementum yang disebabkan oleh aktivitas bakteri.<sup>1,2</sup> Aktivitas bakteri ini dapat mengakibatkan ketidakseimbangan antara demineralisasi dan remineralisasi. Rampan karies adalah suatu keadaan karies menyeluruh yang menyerang dengan cepat gigi anak-anak, dalam waktu singkat melibatkan beberapa gigi. Faktor yang berperan mempengaruhi aktivitas karies gigi adalah *host* (gigi), karbohidrat dan mikroorganisme. Seiring berjalannya waktu, apabila terdapat tiga faktor tersebut maka karies akan terbentuk. Seiring bertambahnya waktu maka timbulah karies.<sup>8,9</sup> *Host* terdiri dari gigi, mikroba, dan diet yang dilakukan oleh pasien. Bakteri terdiri dari adanya akumulasi plak dan aktivitas bakteri. Bakteri asidogenik merupakan bakteri yang menghasilkan asam, sedangkan *aciduric* merupakan bakteri yang hidup di lingkungan asam. *Streptococcus mutans* merupakan bakteri inisiasi yang menyebabkan demineralisasi pada enamel. Apabila terdapat banyak *S. mutans*, maka risiko karies tinggi. Aktivitas bakteri dapat mengubah karbohidrat menjadi sumber energi dan berakhir menjadi produk glikolitik dan memetabolisme asam.<sup>4-5,10</sup>

Faktor-faktor lain yang mengakibatkan terbentuknya karies adalah kurangnya kebersihan mulut. Hal ini dapat diketahui dari hasil plak skor pasien sebelum sikat gigi dan setelah sikat gigi. Hasil plak skor sebelum sikat gigi adalah 46,25% dan setelah sikat gigi sebesar 32,5% atau termasuk *oral hygiene* sedang. Komposisi makanan yang banyak mengandung karbohidrat dan jarang memakan makanan yang berserat dapat membersihkan gigi geligi merupakan faktor lain timbulnya karies.

Bentuk anatomis gigi sulung dan letaknya pada lengkung gigi dapat memicu terbentuknya karies. Gigi molar jauh lebih rentan terhadap karies dibandingkan gigi lain. Hasil

## Case Report

penelitian menunjukkan gigi molar satu permanen merupakan gigi yang mudah terserang karies dengan persentase 66-88% di antara semua gigi pada anak-anak.<sup>10,11</sup>



**Gambar 14 Faktor yang Mempengaruhi Terbentuknya Karies.<sup>8</sup>**

Rampan karies merupakan karies yang muncul tiba-tiba, tersebar secara luas, cepat, mengakibatkan keterlibatan pulpa dan mempengaruhi gigi-gigi yang biasanya tahan terhadap kerusakan. Proses rampan karies sama dengan proses karies biasa, hanya saja terjadinya lebih cepat. Tingkat keparahan rampan karies mengikuti suatu pola tertentu menurut kategori Dilley dkk 1980, sebagai berikut:<sup>6</sup>

- 1) gigi insisif sentralis rahang atas permukaan labial, palatal, mesial, dan distal
- 2) gigi insisif lateral rahang atas permukaan labial, palatal, mesial, dan distal
- 3) gigi molar pertama rahang atas dan rahang bawah permukaan oklusal
- 4) gigi kaninus rahang atas dan rahang bawah permukaan labial, palatal, mesial, dan distal
- 5) gigi molar kedua rahang atas dan rahang bawah permukaan oklusal
- 6) gigi insisif rahang bawah.

Etiologi dari rampan karies adalah anak dengan risiko tinggi karies dengan oral *care* yang buruk, yang dapat mengakibatkan ketidakseimbangan lingkungan oral yang mempercepat pembentukan karies, gangguan emosional seperti rasa takut, rasa cemas, pemberontak, trauma, tegang yang menyebabkan anak menjadi lapar dan ingin makan manis, makanan ringan, dan saliva berubah dalam proses remineralisasi; penggunaan obat-obatan yang mengurangi *flow* saliva, dan terapi radiasi. Rampan karies terjadi pada anak-anak dan orang dewasa dari segala usia, tetapi lebih rentan pada remaja muda.<sup>7,8</sup>

Kasus rampan karies sebaiknya ditangani secara menyeluruh (komprehensif) dengan pendekatan psikologi. *Dental health education* (DHE) merupakan hal penting dalam penanganan kasus rampan karies. *Dental health education* dilakukan pada anak dan orang tua pasien. Pasien dianjurkan untuk membersihkan gigi 2 kali sehari pagi setelah sarapan dan

## Case Report

malam sebelum tidur. Perawatan gigi anak sejak dini sangat penting untuk menghindari proses kerusakan gigi seperti rampan karies.<sup>12,13</sup> Pemilihan diet makanan dan minuman yang dikonsumsi juga penting. Peran orang tua adalah mengurangi frekuensi makanan dan minuman yang mengandung gula bagi anak-anak.

Untuk menghentikan proses karies dapat dilakukan perawatan sesuai tingkat keparahan karies serta pencegahan yang dilakukan pasien di rumah dengan bantuan orang tua. *Pit & fissure sealant* merupakan perawatan preventif dengan cara meletakkan bahan GIC atau kompomere *flowable* pada pit & fissure gigi yang bertujuan untuk mencegah proses karies. Indikasi dari aplikasi *pit & fissure sealant* menurut *Council on Scientific Affairs* adalah pasien dengan risiko karies gigi tinggi sedang atau tinggi, karies baru di area *pit & fissure sealant*, anatomi *pit & fissure* yang dalam. Pada kasus ini gigi yang dilakukan *pit & fissure sealant* adalah gigi 16. Pencegahan karies dapat dilakukan dengan pendekatan preventif menggunakan bahan fluoride. Pendekatan preventif menggunakan bahan fluoride merupakan salah satu cara yang cukup efektif untuk mencegah kerusakan email. Fluoride diaplikasikan pada permukaan email dapat berupa pasta gigi, obat kumur, gel, dan fluoridasi air. Aplikasi fluoride secara topikal dapat diberikan dalam bentuk foam, gel, dan varnish.<sup>1-4,7,12</sup>

Masalah utama yang berhubungan dengan perawatan karies pada anak adalah perilaku yang tidak kooperatif disebabkan keadaan mental anak yang belum matang, seperti kerjasama yang terbatas dan ketakutan terhadap orang asing dan situasi yang menimbulkan rasa tertekan. Pemeriksaan yang teliti termasuk pemeriksaan penunjang foto panoramik harus dilakukan sebelum perawatan dimulai. Pemeriksaan mencakup riwayat umum riwayat gigi, penilaian kemampuan anak dalam bekerja sama selama perawatan, keadaan oklusi serta kemampuan anak melakukan perawatan mulut di rumah.<sup>8,9,13</sup>

Dalam pengendalian karies, perawatan rampan karies dilakukan secara sistematis dan komprehensif serta sesuai dengan prinsip pencegahan dan perawatan secara menyeluruh.<sup>13,14</sup> Perawatan komprehensif yang dilakukan pada kasus cukup banyak yaitu, penambalan kelas II, penambalan kelas III, penambalan kelas IV, *pulp capping*, pulpektomi, SSC, pencabutan dengan anestesi infiltrasi dan blok Fisher. Perawatan pertama yang dilakukan adalah melakukan penambalan kelas II. Setelah 1 tahun perawatan terdapat perubahan sikap anak dalam menjaga kebersihan gigi dan mulut. Hal ini dapat dilihat dari plak kontrol anak sebelum dan sesudah sikat gigi saat kunjungan. Plak kontrol sebelum sikat gigi pada kunjungan Agustus 2019 adalah 25% dan sesudah sikat gigi 19%, dimana sebelumnya adalah 46,25% dan 32,5%. Perawatan pada anak dilakukan dari mulai perawatan paling ringan terlebih dahulu. Dalam melakukan

## Case Report

perawatan perlu diperhatikan penanggulangan tingkah laku anak yang memang memerlukan keahlian tersendiri. Pada prinsipnya penanggulangan tingkah laku dapat dilakukan dengan pendekatan yang bersahabat sehingga tidak terkesan bahwa dokter gigi itu menyakitkan.<sup>14-15</sup>

### Simpulan

Pencegahan rampan karies dilakukan pada anak dengan memperhatikan diet dan instruksi kebersihan mulut. Perawatan rampan karies dilakukan secara komprehensif dan menyeluruh. Keberhasilan perawatan rampan karies tergantung pada kerjasama dokter gigi, orang tua, dan anak.

### Daftar Pustaka

1. Mc Donald dan Avery. Dentistry for the child and adolescent. 10th ed. Mosby Co: St.Louis Missouri; p 221-3.
2. Welburry R, Duggal MS, Hosal MT. Paediatric Dentistry. 4<sup>th</sup> ed. Oxford: NewYork; 2012.
3. Prekumar S. Manual of pediatric dentistry. 1st ed. Jaypee brothers medical publishers. India. 2014.
4. Marwah, N. Textbook of pediatric Dentistry . 3<sup>rd</sup> ed. Jaypee brothers medical publishers. India. 2014.
5. Yani RW, Hednyawati H, Kiswaluyo, Meliawaty Z. Gambaran tingkat keparahan karies gigi anak sekolah dasar di 10 Kecamatan Kabupaten Jember. Stomatognatic J Ked Gigi Unej.2015;12(2):42-5.
6. Anggraini LD. Penatalaksanaan total care rampan karies pada pasien anak. Yogyakarta: Asri Medical Centre. 2016.
7. Berkovits RJ. Textbook of pediatric care prevention of dental care. [online 2009] [Cited 2019 Jul 23]. Available from: <http://www.pediatriccare.online.org/pc0/chapter 33.com>
8. Cameron AC, Widmer RP. Handbook of pediatric dentistry. 4<sup>th</sup> ed. Mosby Elsevier. 2013.
9. Fajerskov O, Nyvad B, Kidd E. Dental caries the disease and its clinical management. 3<sup>rd</sup> ed. London: Blackwell Munksgaar. 2015. p 55-78.
10. Heriandi S. Penanggulangan karies rampan serta keluhannya pada anak. J Ked Gigi Univ Ind. 2000;9(1):5-8.
11. Çolak H, Dülgergil ÇT, Dalli M, Hamidi MM. Early childhood caries update: a review of causes, diagnoses, and treatments. J Nat Sci Biol Med. 2013; 4(1):29-38.
12. Varghese S, Bhat V, Devi LS. Adult rampant caries: a clinical report. Indian J Oral Sci. 2016;7(1):42-6.
13. Deborah MA, Iyabode MF, Shakeerah OG. A 5 years retrospective study of rampant dental caries among adult patients in a Nigerian teaching hospital. Indian J Dent Res. 2015; 26(3):267-70.
14. Ali S, Zoya A, Tewari RK. Management of adolescent rampant caries through esthetic endo – restoration. Guident. 2015;2(11):30-2.
15. Kuriakose S, Sundaresan C, Mathai V, Khosla E, Gaffoor FMA. A comparative study of salivary buffering capacity flow rate, resting pH, and salivary immunoglobulin A in children with rampant caries and caries-resistant children. J Indian Soc Pedodont Prev Dent. 2013;31(2): 69-73.
16. Duggal MS, Curzon MEJ, Fayle SA, Toumba KJ, Robertson AJ. Restorative techniques in paediatric dentistry. 2nd ed. London: Martin Dunitz. 2002. 115-20.